

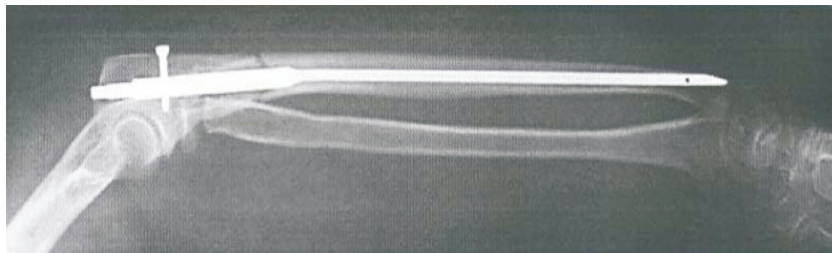
Интрамедулярный остеосинтез костей предплечья



Sanatmetal ®

Вступление

Общепринятым методом лечения переломов длинных костей является внутрикостный остеосинтез. В течение последних десятилетий длинные кости предплечья были исключены из этой концепции, несмотря на работу Сейджа (Sage) в 40-е годы, в которых предлагался внутрикостный остеосинтез предплечья. Как имплантаты, используемые в то время, так и более поздние, не отвечали требованиям. Поэтому хирурги-ортопеды и травматологи стали рассматривать кости предплечья как последний рубеж в технике фиксации переломов пластинами.



Описание локтевого интрамедуллярного штифта

Локтевой интрамедуллярный штифт имеет форму и изгиб, соответствующие анатомическим особенностям локтевой кости.

Треугольный поперечный профиль штифта позволяет автоматически проводить дистальное блокирование для контроля ротационной нестабильности. На более широком проксимальном конце имеется больше отверстий, что позволяет проводить проксимальное блокирование.

Это дает возможность расширить диапазон показаний и выбрать оптимальный метод блокирования.

Дистальный конец имеет треугольную форму, придающую штифту ротационную стабильность в дистальной части. Поэтому дальнейшие процедуры блокирования не требуются.

Две стороны треугольника прямые, а третья – аркообразная, что увеличивает прочность стержня. Кончик стержня на аркообразной стороне заострен для более легкого введения.

Различная длина стержней определяется только их треугольной частью. Для соответствия естественному расширению медуллярной полости штифт также расширяется и принимает угловую форму. Анатомически, длина этой расширенной части локтевой кости одинакова для всех предплечий. Отверстия для блокирования штифта находятся в одной плоскости с изгибом. Одно из отверстий направлено к венечному отростку. Блокировочные отверстия расположены параллельно, за исключением проксимального отверстия, которое находится под углом и направлено к кончику локтевого отростка.

Штифт не имеет билатеральных отличий, поэтому его можно ввести как в правую, так и в левую локтевую кость.

Показания

Остеосинтез с помощью локтевого интрамедуллярного штифта показан при любых диафизарных переломах: поперечных, косых и осколочных, за исключением дистальных, расположенных в 3–4 см от диафиза (в зависимости от диаметра медуллярной полости). Его применение также показано при проксимальных переломах локтевой кости вплоть до локтевого отростка (косое блокирование). Наличие различных блокировочных отверстий позволяет проводить проксимальное блокирование по необходимости. Также показано лечение сложных переломов локтя типа Monteggia. Благодаря продольной стабильности штифта такие переломы отлично стабилизируются. Блокируемые переломы должны быть закрыты или обнажены до II степени.

Другие показания: антисептическое несрастание переломов, повторные переломы после неудачной фиксации перелома пластинами, остеотомия по любым показаниям.

Противопоказания

Не следует применять локтевой интрамедуллярный штифт в случаях острого остеомиелита и незакрытых зонах роста, если предполагается, что штифт будет пересекать последние.

В случаях выраженного остеопороза следует вставить больше блокирующих винтов, чем это показано по типу перелома. Так как существует пенетрации дистального метафиза штифтом, то рекомендуется краткосрочная фиксация гипсовой повязкой или долгосрочное наложение ортеза.

Не следует вводить штифт в кости с очень узким интрамедуллярным каналом: есть риск заклинивания штифта или удлинения кости с осколочным диастазом в месте перелома.

Нельзя вбивать штифт сильными ударами молотка!

В указанных случаях следует использовать прямые спицы из комплекта инструментов для внутрикостного остеосинтеза лучевой кости». С помощью этих спиц можно достичь такого же качественного результата, как и при использовании локтевого интрамедуллярного штифта. Такой метод остеосинтеза должны применять только опытные хирурги.

Предоперационное планирование

Стабильность фиксации перелома зависит от стабильности соединений между штифтом и костью, а также между костными отломками. Эта стабильность повышается за счет формы штифта и проксимального блокирования. Важно точно определить тип перелома, размер и форму фрагментов. Предоперационное планирование проводится с помощью стандартных рентгеновских снимков, расположенных под углом 90° друг к другу.

Длина штифта выбирается на основании данных рентгеновских снимков. Подходящая длина – от кончика локтевого отростка до дистальной субхондральной кости. Альтернативно длину можно определить по рентгеновскому изображению другого предплечья. В одном предплечье разница между длиной двух стержней составляет 15 мм.

Положение пациента

Пациент лежит на спине, предплечье размещено на камере С-дуги флюороскопа. Для репозиции используется продольная вытяжка. Локоть согнут под углом 90° путем закрытой манипуляции фрагментов или движением штифта в проксимальной локтевой кости.

При сокращении межкостного зазора межкостная мембрана натягивается, и отломки кости поворачиваются в правильном направлении. В случае переломов, при которых невозможно провести репозицию (если между травмой и операцией прошло несколько дней), можно подкожно применять костные крючки. Повернуть отломки правильно можно за счет поворота предплечья, при этом необходимо контролировать линии перелома.

ТЕХНИКА ОПЕРАЦИИ

После стандартной хирургической подготовки и укрывания пациента (все предплечье остается открытым для доступа) выполняется короткий разрез над локтевым отростком в продольном направлении. Затем под-кожная основа остро отсепаровывается.

Шаг I

Место входа определяется с помощью ЭОП в наиболее проксимальной точке кончика локтевого отростка. Оно имеет то же направление, что и изгиб штифта. Введение штифта проводится косо-параллельно поверхности сустава. Костномозговой канал вскрывается с помощью изогнутого шила.

Шаг II

Расширение проксимальной плечевой кости не всегда обязательно. В случае необходимости, оно выполняется разверткой до выступа.

Шаг III

Присоедините выбранный штифт соответствующим винтом к нацеливающему зажиму для винтов. Зажим должен быть размещен на выпуклости изогнутой части штифта. Убедитесь, что зажим прочно прикреплен к стержню и что отверстия штифта соответствуют втулке сверла.

Шаг IV

Вставьте штифт в подготовленное отверстие кости нацеливающим зажимом для винтов под углом 90° к вращательной оси локтя.

Шаг V

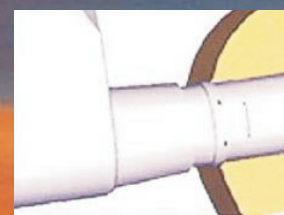
Скошенная форма кончика штифта облегчает как введение штифта, так и поиск костномозговой полости в дистальном фрагменте.

В случае необходимости при введении штифта можно легко постучать по нему молотком.

Нельзя сильно ударять молотком по штифту: это может привести к заклиниванию штифта в канале! Нельзя вращать штифт во время введения! Вращение нарушит ротационную стабильность!

Шаг VI

При введении штифта правильно выбранной длины восстанавливается анатомическая длина кости. (В случаях переломов типа Monteggia лучевая головка самопроизвольно возвращается в свое естественное положение). Нацеливающий зажим следует ввести до прорези, сверяясь должным образом с ЭОП. Правильность положения штифта и отломков кости проверяют под ЭОП в двух плоскостях.



Шаг VII

Просверлите отверстия для блокирующих винтов спиральным сверлом с помощью втулки сверла, закрепленной в нацеливающем зажиме для винтов.

Блокирующие винты являются самонарезающими. Во всех случаях один винт должен быть вставлен в направлении венечного отростка. Следите за тем, чтобы он не проник в противоположный кортикальный слой кости. Этот винт закрепляет положение штифта и таким образом предохраняет его от проксимального смещения. Винт фиксируется в кортикальном слое и опирается на субхондральную кость суставной поверхности. Другие блокирующие винты вставляются таким же образом в отверстия, соответствующие типу перелома.

Шаг VIII

После блокирования штифта снимите нацеливающий зажим для винтов и наденьте заглушку на проксимальный конец штифта.

Закройте рану стандартным способом.

Послеоперационная обработка


В зависимости от типа травмы (закрытый простой или осколочный перелом одной или обеих костей, комплексная травма локтя) дальнейшей фиксации не требуется, или же применяется краткосрочная фиксация гипсовой повязкой или наложение ортеза с фиксированным или свободным в движении локтем.

Разрешается легкое осевое сжатие предплечья. Противопоказаны любые движения, вызывающие растягивание предплечья. Следует избегать вращения в предплечье до тех пор, пока не получено рентгенографическое подтверждение о срастании кости.

Извлечение штифта

Извлечение штифта можно выполнить после явного срастания кости. Оперативная техника – та же, что и при введении штифта.

1. Сделайте небольшой кожный разрез над концом штифта и блокирующими винтами.
2. Прежде всего, снимите взаимоблокирующие винты.
3. Затем снимите заглушку и прикрепите к стержню извлекающий зажим. После этого извлеките штифт с помощью легких ударов целевого молотка.



Вступление

Общепринятым методом терапии при лечении переломов длинных костей является внутрикостный остеосинтез. В течение последних десятилетий длинные кости предплечья были исключены из этой концепции, несмотря на работу Сейджа (Sage) в 40-е годы, в которых предлагался внутрикостный остеосинтез предплечья. Как имплантаты, используемые в то время, так и более поздние, не отвечали требованиям. Поэтому хирурги-ортопеды и травматологи стали рассматривать кости предплечья как последний рубеж в технике фиксации переломов пластинами.

Поэтому хирурги-ортопеды и травматологи стали рассматривать кости предплечья как последний рубеж в технике фиксации переломов пластинами.

Описание лучевого интрамедуллярного штифта



Лучевой интрамедуллярный штифт имеет форму и изгиб, соответствующие анатомическим особенностям лучевой кости. Он устанавливается во внутрикостном канале по принципу фиксации в трех точках, расширенном до интрамедуллярной фиксации в пяти точках в анатомических изгибах.

Введение штифта корректирует анатомическое положение отломков радиальной кости и натягивает межкостную мембрану, что имеет важное значение для физиологического диапазона пронации и супинации.

Кончик штифта имеет скошенную форму для более легкого введения. Лучевой интрамедуллярный штифт следует вставлять с дистального конца через шиловидный отросток лучевой кости. Проксимальный конец блокируется в шейке и головке лучевой кости, а изгиб штифта соответствует изгибу лучевой кости. В дистальном отношении штифт лежит на противоположном внутреннем кортикальном слое. Таким образом, штифт имеет билатеральные отличия.

Показания

Остеосинтез с помощью лучевого интрамедуллярного штифта показан при переломах любого типа, за исключением переломов в 5 см от дистального конца и переломов головки лучевой кости и части шейки менее 1,5 см. Проксимальный конец легко обнаружить при осколочных переломах. Благодаря диаметру штифта, заклинивание в костномозговой полости маловероятно. Переломы, подлежащие хирургической операции, должны быть закрыты или обнажены до II степени.

Другие показания: антисептическое несрастание переломов, повторные переломы после неудачной фиксации перелома пластинами, остеотомия по любым показаниям.

Противопоказания

Не следует применять остеосинтез лучевым интрамедуллярным штифтом в случаях острого остеомиелита и незакрытых зонах роста, если предполагается, что штифт будет пересекать последние.

В случаях выраженного остеопороза, во время введения штифта следует соблюдать особую осторожность, чтобы не перфорировать диафиз лучевой кости. Во избежание проксимального проникновения кончика штифта рекомендуется краткосрочная фиксация гипсовой повязкой или долгосрочное наложение ортеза.

Не следует вводить штифт в кости с очень узкой интрамедуллярной полостью: существует риск заклинивания штифта или удлинения кости с осколочным диастазом в месте перелома, хотя это и маловероятно благодаря небольшому диаметру штифта.

Нельзя вбивать штифт сильными ударами молотка!

Предоперационное планирование

Стабильность фиксации перелома зависит от стабильности соединений между штифтом и костью, а также между костными отломками. Эта стабильность повышается за счет формы штифта. Важно точно определить тип перелома, размер и форму фрагментов. Предоперационное планирование проводится с помощью стандартных рентгеновских установок, расположенных под углом 90° друг к другу.

Длина штифта выбирается на основании данных рентгена. Подходящая длина – от кончика шиловидного отростка лучевой кости до субхондральной кости головки кости. Альтернативно длину можно определить по рентгеновскому изображению другого предплечья. В одном предплечье разница между длиной двух штифтов составляет 15 мм.

Положение пациента

Пациент лежит на спине, предплечье размещено на камере С-дуги ЭОП. Для исправления положения отломков кости используется продольная вытяжка, при этом локоть согнут под углом 90°. Положение отломков кости исправляют путем закрытой манипуляции фрагментов, или же движением штифта внутри кости.

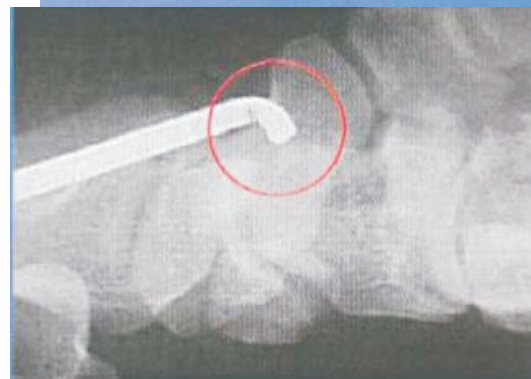При сокращении межкостного зазора межкостная мембрана натягивается, и отломки кости поворачиваются в правильном направлении. В случае переломов, при которых невозможно провести репозицию (если между травмой и операцией прошло несколько дней), можно подкожно применять костные крючки. Повернуть отломки правильно можно за счет поворота предплечья, при этом необходимо контролировать линии перелома.

ТЕХНИКА ОПЕРАЦИИ

После стандартной хирургической подготовки и укрывания пациента (все предплечье остается открытым для доступа) выполняется короткий разрез над шиловидным отростком в продольном направлении. Затем подкожная основа остро отсепаровывается.

Шаг I

Место входа определяется с помощью ЭОП в наиболее дистальной точке кончика шиловидного отростка. Оно имеет то же направление, что и изгиб спицы. Введение спицы проводится косо-параллельно поверхности сустава. Костномозговой канал вскрывается с помощью изогнутого шила.



Шаг II

Рассверливание лучевой кости необязательно.

Шаг III

Присоедините выбранный штифт к быстроразъемной Т-образной рукоятке. Убедитесь в прочности соединения.



Шаг IV

Вставьте штифт в подготовленное отверстие кости так, чтобы изогнутый конец был направлен к противоположной кортикальной поверхности и скользил параллельно ей.

Шаг V

Изогнутый кончик штифта облегчает как введение штифта, так и поиск костномозговой полости в проксимальном фрагменте.

Поиск проксимальной медуллярной полости можно также облегчить вращением штифта. В случае необходимости при введении штифта можно легко постучать по ней молотком.

Нельзя сильно ударять молотком по штифту: это может привести к пересечению кортикальной поверхности!

Заклинивание штифта маловероятно. Качество штифта обеспечивает восстановление естественной формы.

Шаг VI

При введении штифта правильно выбранной длины восстанавливается анатомическая длина кости. Правильность положения штифта и отломков кости проверяют под флюороскопом в двух плоскостях.

Шаг VII

Быстроразъемная Т-образная рукоятка снимается в 5–7 мм от окончательного положения штифта. Для этого следует легко постучать молотком по ее ведущей части, и штифт легко соскальзывает в окончательное положение. Изогнутый дистальный конец штифта должен находиться вне медуллярной полости: его контур должен совпадать с изгибом шиловидного отростка лучевой кости.

Закройте рану стандартным способом.

Послеоперационная обработка

В зависимости от типа травмы (закрытый простой или осколочный перелом одной или обеих костей, комплексная травма локтя) дальнейшей фиксации не требуется, или же применяется краткосрочная фиксация гипсовой повязкой или наложение ортеза с фиксированным или свободным в движении локтем.

Разрешается легкое осевое сжатие предплечья. Противопоказаны любые движения, вызывающие растягивание предплечья. Следует избегать вращения в предплечье до тех пор, пока не получено рентгенографическое подтверждение о срастании кости.

Извлечение штифта

Извлечение штифта можно выполнить после явного срастания кости. Техника операции – та же, что и при введении штифта.

1. Сделайте небольшой кожный разрез над концом штифта и блокирующими винтами.
2. Прикрепите к спице экстрактор. После этого извлеките спицу с помощью легких ударов щелевого молотка.

ХИРУРГИЧЕСКИЕ ИНСТРУМЕНТЫ И ИМПЛАНТАТЫ



Штифт интрамедуллярный для остеосинтеза костей предплечья - прямой

Кат №		
L, mm	D=2 mm	D=3 mm
200	256402200	256403200
215	256402215	256403215
230	256402230	256403230
245	256402245	256403245
260	256402260	256403260
275	256402275	256403275
290	256402290	256403290

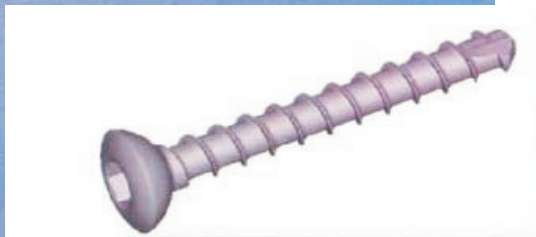Штифт для лучевой кости

Кат №		
L, mm	Левый	Правый
200	256413200	256423200
215	256413215	256423215
230	256413230	256423230
245	256413245	256423245
260	256413260	256423260
275	256413275	256423275
290	256413290	256423290

Штифт для локтевой кости

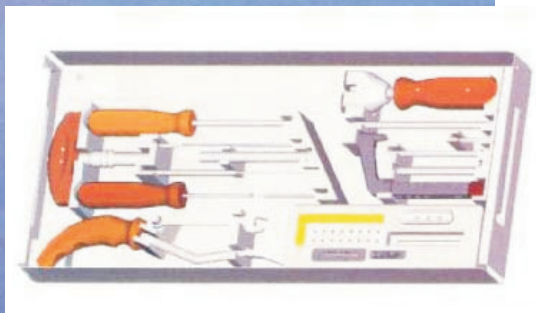
Кат №	
L, mm	Сталь
200	250007200
215	250007215
230	250007230
245	250007245
260	250007260
275	250007275
290	250007290
305	250007305





Винт блокирующий

Кат №	
L, mm	d=2,7 mm
20	930527020
22	930527022
24	930527024
26	930527026
Отверстие под резьбу для винта	d=2 mm



Укомплектованный ящик для инструментов 250080001



